

## KISA ÜRÜN BİLGİSİ

▼ Bu ilaç ek izlemeye tabidir. Bu üçgen yeni güvenilirlik bilgisinin hızlı olarak belirlenmesini sağlayacaktır. Sağlık mesleği mensuplarının şüpheli advers reaksiyonları TÜFAM'a bildirmeleri beklenmektedir Bakınız Bölüm "4.8 Şüpheli advers reaksiyonların raporlanması".

STERİL

### 1. BEŞERİ TIBBİ ÜRÜNÜN ADI

VIZAMYL™ 150 MBq/ml I.V. Enjeksiyonluk Çözelti

### 2. KALİTATİF VE KANTİTATİF BİLEŞİM

**Etkin madde:** Referans tarih ve zamanda 150 MBq/ml [<sup>18</sup>F] Flutemetamol,

Her flakon için aktivite 150 MBq ila 1500 MBq arasında olabilir.

Fluor (<sup>18</sup>F), 634 keV'lik bir pozitron radyasyonu yayarak, 511 keV'lik bir fotonik anihilasyon radyasyonu ile, stabil oksijene (<sup>18</sup>O) dönüşür. Yarılanma ömrü yaklaşık 110 dakikadır.

#### **Yardımcı Maddeler:**

Enjeksiyonluk çözeltinin her ml'sinde:  
55.2 mg etanol ve 4.1 mg sodyum bulunur.

Yardımcı maddeler için 6.1.'e bakınız.

### 3. FARMASÖTİK FORM

Enjeksiyonluk çözelti.  
Berrak, renksizden hafif sarıya kadar renkte çözeltidir.

### 4. KLİNİK ÖZELLİKLER

#### 4.1. Terapötik endikasyonlar

Bu ilaç, sadece tanı amaçlıdır.

VIZAMYL, Alzheimer Hastalığı (AD) ve diğer kognitif bozukluk nedenleri açısından araştırılan, kognitif bozukluğu olan erişkin hastalarda, beyindeki β amiloid nöritik plak yoğunluğunun Pozitron Emisyon Tomografisi (PET) ile görüntülenmesinde endike olan bir radyofarmasötik ilaçtır. VIZAMYL klinik bir değerlendirme ile birlikte kullanılmalıdır.

Negatif bir görüntü, seyrek plakları veya hiç plak olmadığını gösterir. Bu durumda AD tanısı söz konusu değildir. Pozitif bir taramanın yorumlanması ile ilgili kısıtlar için Bkz. Bölüm 4.4.ve 5.1.

#### 4.2. Pozoloji ve uygulama şekli

[<sup>18</sup>F] Flutemetamol ile PET görüntülemesi, nörodejeneratif hastalıkların kliniğinde deneyim sahibi doktorlar tarafından talep edilmelidir.

VIZAMYL ile elde edilen görüntüler, sadece [<sup>18</sup>F] Flutemetamol ile PET görüntülerinin yorumlanması konusunda eğitim almış okuyucular tarafından yorumlanmalıdır. PET görüntüleme, gri maddenin lokasyonu ve gri/beyaz madde sınırı ile ilgili belirsizlik olan vakalarda, birleştirilmiş bir PET-CT veya PET-MR görüntüleme sağlamak üzere, hastanın yakın zamanda yapılmış bir Bilgisayarlı Tomografi (CT) veya Manyetik Rezonans (MR) görüntülemesinin de eşzamanlı kaydedilmesi önerilir (Bkz. Bölüm 4.4. VIZAMYL görüntülerinin yorumlanması).

### **Pozoloji, uygulama sıklığı ve süresi:**

#### *Erişkinler*

Erişkin bir hasta için önerilen aktivite, intravenöz olarak uygulanan 185 MBq [<sup>18</sup>F] flutemetamoldür (yaklaşık 40 saniye içinde bolus şeklinde verilir). Enjeksiyon hacmi 1 ml'den düşük ve 10 ml'den yüksek olmamalıdır.

### **Uygulama şekli:**

VIZAMYL intravenöz kullanım içindir.

[<sup>18</sup>F] Flutemetamol aktivitesi, kullanımdan hemen önce, bir doz kalibratörü ile ölçülmelidir. VIZAMYL'in kısa bir intravenöz kateter (yaklaşık 12.5 cm veya daha kısa) aracılığı ile uygulanması, aktif maddenin kateter tarafından adsorbsiyonunu olasılığını en aza indirecektir.

VIZAMYL çoklu doz şeklinde kullanım içindir. Seyreltme işlemi yapılmamalıdır.

Doz, yaklaşık 40 sn içinde intravenöz bolus enjeksiyonla uygulanır. Eğer bir intravenöz hat kullanılıyorsa, enjeksiyonu takiben 5-15 ml steril sodyum klorür 9 mg/ml (%0.9) enjeksiyonluk çözelti ile intravenöz yıkama yapılmalıdır. Böylece dozun tamamının alınması sağlanabilir.

[<sup>18</sup>F] Flutemetamol enjeksiyonu, lokal ekstrasvazasyona bağlı irradyasyondan ve ayrıca görüntülemedeki artefaktlardan kaçınmak için mutlaka intravenöz yapılmalıdır.

#### *Görüntünün yakalanması*

VIZAMYL görüntüleri, enjeksiyonun yapılmasından 90 dakika sonra başlayarak, uygun veri düzeltmeleri ile birlikte, 3D modunda bir PET tarayıcı kullanılarak elde edilmelidir. Hastaya, beyni (serebellum dahil) tek bir görüş alanı içinde kalacak şekilde, supin pozisyonu verilir. Hastanın başı, anterior kommisur-posterior kommisur (ACPC) düzlemi, PET tarayıcısının bore eksenine dik açı oluşturacak şekilde yana yatırılmalı, hastanın başı uygun bir destekle desteklenmelidir. Baş hareketleri bir bant veya esnek bir saç bağı ile azaltılabilir.

2-4 mm kesit kalınlığı ve piksel boyutu yaklaşık 2 mm olan 128x128 aksiyal matris boyutunda tekrarlayan veya filtrelenmiş geri yansıtma rekonstrüksiyonu önerilir. Full width half-maximum (FWHM) değeri 5 mm'den fazla olmayan bir düzenleyici filtre ile birlikte uygulanabilirse, Filtre için FWHM, rekonstrükte edilmiş görüntünün keskinliğini korumak üzere, sinyal/gürültü oranını optimize edecek şekilde seçilmelidir. Görüntüleme süresi tipik olarak 20 dakikadır.

### **Özel popülasyonlara ilişkin ek bilgiler:**

Normal ve özel popülasyonlarda, kapsamlı doz aralığı ve uyarılma çalışmaları bu ilaçla yapılmamıştır. [<sup>18</sup>F] Flutemetamol'ün farmakokinetiği, renal ve hepatik yetmezliği olan hastalarda belirlenmemiştir.

**Böbrek/Karaciğer yetmezliği:**

VIZAMYL, belirgin böbrek ve karaciğer yetmezliği olan hastalarda çalışılmamıştır. Bu hastalarda radyasyon maruziyeti artabileceği için uygulanacak aktivite dikkatle değerlendirilmelidir (Bkz. Bölüm 4.4.).

**Pediyatrik popülasyon:**

VIZAMYL çocuklarda ve adolesanlarda endike değildir.

**Geriyatrik popülasyon:**

Yaş nedeniyle bir doz ayarlanması önerilmez.

**4.3. Kontrendikasyonlar**

Aktif maddeye veya Bölüm 6.1’de listelenen yardımcı maddelerden herhangi birine karşı hipersensitivite.

**4.4. Özel kullanım uyarıları ve önlemleri****Hipersensitivite veya anaflaktik reaksiyon potansiyeli**

Eğer hipersensitivite veya anaflaktik reaksiyonlar ortaya çıkarsa, ilacın uygulanmasına derhal son verilmeli ve eğer gerekli ise intravenöz tedavi başlatılmalıdır. Acil bir durum olması halinde derhal önlem alabilmek için, gerekli ilaçlar ve endotrakeal tüp ve ventilatör gibi gereçler el altında hazır olmalıdır.

**Bireysel yarar/risk değerlendirilmesi**

Her bir hasta için radyasyon maruziyeti, elde edilecek yararlarla gerekçelendirilmelidir. Uygulanan aktivite, her vakada, gerek duyulan tanısıl bilgiye ulaşmayı sağlayacak en düşük dozda olmalıdır.

**Renal/hepatik yetmezlik**

Bu hastalarda radyasyon maruziyeti artabileceği için, dikkatli bir yarar risk oranı değerlendirilmesi yapılmalıdır. Flutemetamol (<sup>18</sup>F) asıl olarak hepatobiliyer sistemden atılır ve hepatik yetmezliği olan hastalarda radyasyon maruziyetinin artma riski vardır (Bkz. Bölüm 4.2).

**Pediyatrik popülasyon**

Pediyatrik popülasyondaki kullanım için Bkz. 4.2. ve 5.1.

**VIZAMYL görüntülerinin yorumlanması**

VIZAMYL görüntüleri, sadece, flutemetamol (<sup>18</sup>F) ile uygulanan PET görüntülerinin yorumlanması konusunda eğitim almış okuyucular tarafından yorumlanmalıdır. Negatif bir görüntü, kortikal β amiloid nöritik plak yoğunluğunun hiç olmaması ya da çok az olması anlamına gelir. Pozitif bir görüntü, orta ila sık yoğunluğu gösterir. Hatalı pozitif ve hatalı negatif yorumlar da dahil, beyin β amiloid plak yoğunluğunun tahmininde görüntü yorumlama hataları gözlenmiştir.

PET görüntüleri, Sokoloff, Rainbow veya Spectrum renk skalaları kullanılarak okunmalıdır. Okuyucu, kortikal gri madde sinyal yoğunluğunu, beyaz maddenin maksimum sinyal yoğunluğu ile karşılaştırmalıdır. Görüntüler sistematik bir şekilde, pons (p) düzeyinden başlayıp, aşağıda belirtilen bölgeler boyunca yukarı doğru görüntülenmelidir (Şekil 1):

- Frontal loblar ve anterior singulat (**f, ac**, aksiyal inceleme)
- Posterior singulat ve praecuneus (**pc**, sagittal inceleme)
- İnsula dahil temporopariyatal yüzler (**in**, aksiyal inceleme ve **tp-in**, koronal inceleme)
- Lateral temporal loblar (**lt**, aksiyal inceleme)

- Striatal bölge (s, aksiyal inceleme)

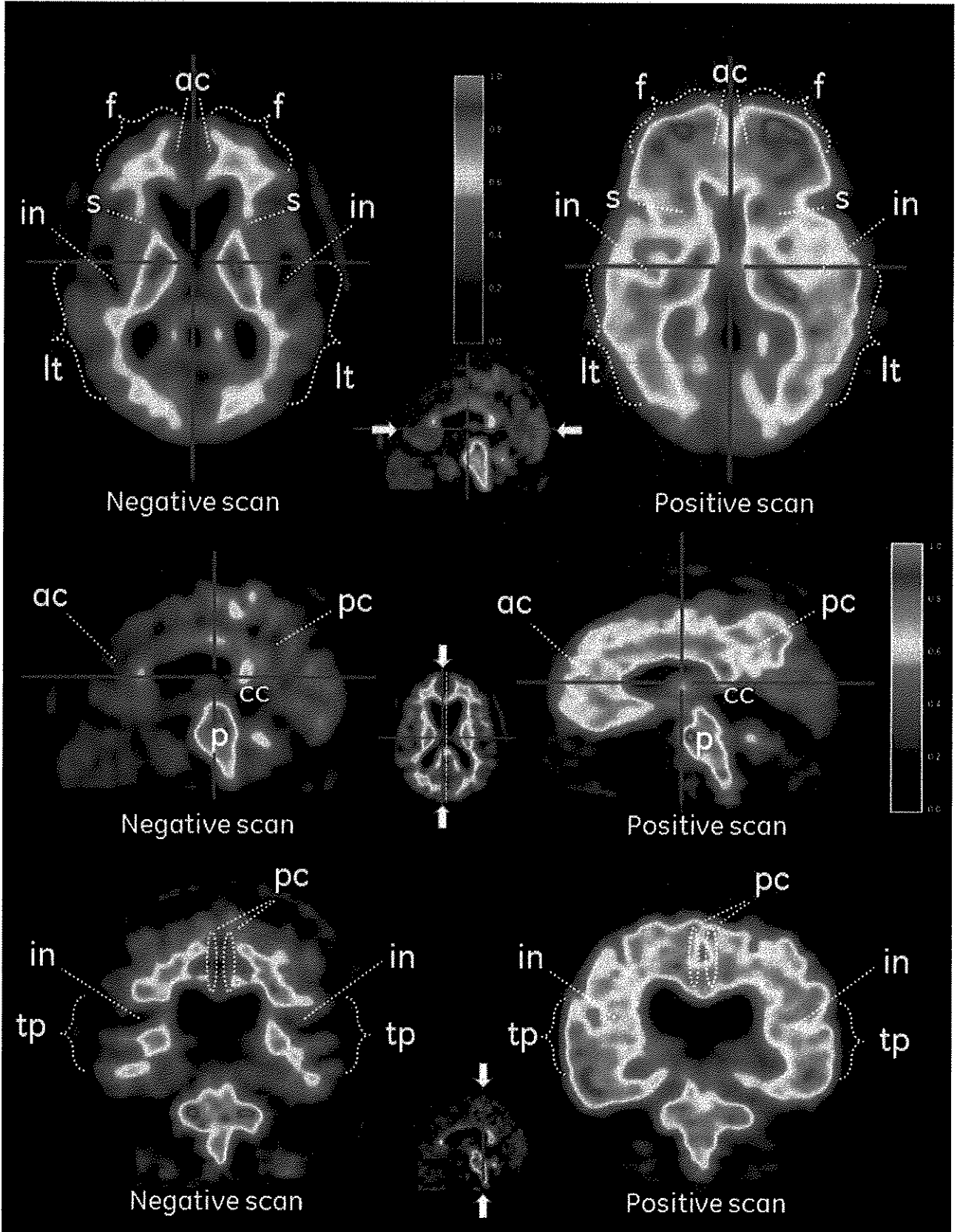
Görüntülerin yorumlanması, kortikal gri maddedeki aktivitenin, komşu kortikal beyaz maddedeki aktivite ile karşılaştırılmasıyla, görsel olarak yapılır.

- Eğer, kortikal bölgelerdeki radyoaktif madde (tracer) sinyali düşükse (yani, komşu beyaz madde ile karşılaştırıldığında, beyaz maddeye göre sinyal yoğunluğu belirgin olarak daha düşük ve serebellumdaki gri maddeden zengin alanlardaki yoğunlukla benzer bir yoğunluğa sahipse), o bölge negatif (normal) bir paterne sahip olarak kabul edilir. Sinyal, görüntülerin gri madde bölgelerinde tamamen yok olmayacaktır çünkü, PET kısmi hacim rezolüsyon etkilerine bağlı olarak komşu bölgelerdeki beyaz madde bağlanması gri madde içine sızacaktır.
- Eğer, kortikal bölgelerdeki sinyal yüksekse (yani, komşu beyaz maddedeki sinyal yoğunluğu ile aynı veya daha yüksek bir yoğunluğa sahipse ve serebellumdaki gri maddeden zengin bölgelere göre daha fazla yoğunlukta) o bölge pozitif (anormal) olarak kabul edilir.
- Eğer bu bölgelerden herhangi biri net olarak pozitif ise (anormal), görüntü pozitif (anormal) olarak sınıflandırılmalıdır. Aksi takdirde negatif (normal) olarak sınıflandırılır.

Atrofi, beyin pek çok alanında bulunabilir ve bu durum görüntünün yorumlanmasını güçleştirebilir. Çünkü gri maddenin kaybı, radyoaktif madde alımını azaltacak ve pozitif bir görüntünün anlaşılması zorlaşacaktır. Mümkün olduğunda, özellikle de atrofiden şüphe edildiği durumlarda, VIZAMYL görüntülerinin yorumlanmasına yardımcı olarak MR ve CT görüntülerinin incelenmesi kuvvetle önerilir.

### Şekil 1

Negatif flutemetamol ( $^{18}\text{F}$ ) PET taraması (sol) ve pozitif tarama (sağ) örnekleri gösteren VIZAMYL vakaları. Aksiyal görüntü (ilk sıra), sagittal görüntü (ikinci sıra) ve koronal görüntü (üçüncü sıra) sunulmuştur.



**Şekil 1.** Negatif ve pozitif (sırası ile sol ve sağ) flutemetamol ( $^{18}\text{F}$ ) görüntülerin aksiyal (a), sagittal (b) ve koronal (c) görüntüleri. Negatif görüntüler, sulkal/giral beyaz madde paterni gösterir. Sağdaki pozitif görüntülerde sulkal ve giral patern yırdedilmemektedir. Negatif görüntülerle karşılaştırıldığında, pozitif görüntülerde gri madde bölgelerindeki yoğunluğun daha yüksek olduğuna (maksimumun  $> \%60$ 'ı) ve yoğunluğun lateral yüzlerde keskin tanımlı konveks bir kenar oluşturduğuna dikkat ediniz. Negatif görüntüler dokunun periferine doğru azalan bir yoğunluk gösterir.

Sağdaki pozitif görüntülerde, medial bölgelerde de gri maddedeki yoğunluğunun yüksek düzeylerde olduğuna dikkat ediniz.

Önemli: Gri madde - **f** frontal ve **ac** anterior singulat, **pc** posterior singulat ve praecuneus, **lt** lateral temporal, **tp** temporo parietal ve **in** insula ve **s** stiratum. Beyaz madde - **p** pons ve **cc** corpus callosum.

#### Kullanımdaki kısıtlar

Nöritik plak depolanması asemptomatik yaşlı hastalarda ve bazı nörodejeneratif demanslarda da (Alzheimer hastalığı ve aynı zamanda Lewy cisimcikli demans ve Parkinson hastalığına bağlı demans) bulunabileceğinden, pozitif bir görüntü tek başına AD veya diğer kognitif bozukluk tanısı koyulmasına yetmez.

Hafif kognitif bozukluğu olan hastalardaki kullanım kısıtları için Bkz. Bölüm 5.1.

[<sup>18</sup>F] Flutemetamolün AD gelişmesi veya tedaviye cevabı izlemedeki etkililiği belirlenmemiştir (Bkz. Bölüm 5.1).

Bazı görüntülerin yorumlanması, görüntü kirliliği, kortikal hatta incelme ile birlikte atrofi veya görüntünün bulanık olması nedeniyle zor olabilir ve yorumlama hataları ortaya çıkabilir. PET görüntülemeye gri maddenin lokalizasyonu ve gri/beyaz madde sınırı ile ilgili belirsizlik olan ve birlikte kaydedilmiş yakın tarihli CT veya MR görüntülerinin bulunduğu vakalarda, yorumlayan kişi, PET radyoaktivitesi ve gri madde anatomisi arasındaki ilişkiyi açıklığa kavuşturmak için, mutlaka PET-CT veya PET-MR görüntülemeyi birlikte incelemelidir.

#### Prosedür sonrası

Enjeksiyonu takiben ilk 24 saatte infantlar ve gebe kadınlarla yakın temas önlenmelidir.

#### Spesifik uyarılar

Bu ilaç, etanol (alkol) (%7 hacim) içerir (yani, doz başına 552 mg'a (yaklaşık 0.7 ml kadar)). Bu miktar, alkol bağımlılığı olanlar için zararlı olabilir. Gebe veya emziren kadınlarda ve karaciğer hastalığı olanlar ya da epilepsi hastaları gibi yüksek risk gruplarında dikkate alınmalıdır.

Bu ilaç, bir dozunda 1.8 mmole kadar (41 mg) sodyum içerir. Bu miktar, kontrollü sodyum diyetinde olanlar için göz önünde bulundurulmalıdır.

Çevresel tehlikeler için önlemler hakkında Bkz. Bölüm 6.6.

### **4.5. Diğer tıbbi ürünler ile etkileşimler ve diğer etkileşim şekilleri**

Eş zamanlı kullanılan ilaçların VIZAMYL görüntü sonuçlarını değiştirip değiştirmediği ve eğer değiştiriyorsa bunun büyüklüğünü tespit etmek için hastalarda farmakodinamik ilaç - ilaç etkileşim çalışmaları yürütülmemiştir.

Hiçbir *in vivo* etkileşim çalışması yapılmamıştır.

*In vitro* bağlama çalışmaları, AD hastaları tarafından yaygın olarak kullanılan diğer ilaçların varlığının, flutemetamol (<sup>18</sup>F)'in β amiloid plaklara bağlanmasını etkilemediğini göstermiştir.

### **4.6. Gebelik ve laktasyon**

Gebelik Kategorisi: X

### **Çocuk doğurma potansiyeli bulunan kadınlar / Doğum kontrolü (Kontrasepsiyon)**

Çocuk doğurma potansiyeli olan bir kadına radyofarmasötik verilmesi planlandığında, örneğin bir gebelik testi yapılarak, hastanın gebe olup olmadığının tespit edilmesi önemlidir. Menstrüasyonu gecikmiş tüm kadınlar, aksi kanıtlanmadıkça, gebe olarak kabul edilmelidir. Eğer potansiyel gebelik ile ilgili bir şüphe varsa (gecikmiş veya düzensiz menstrüasyon vb.) hastaya iyonize radyasyon içermeyen alternatif yöntemler (eğer varsa) teklif edilmelidir.

### **Gebelik dönemi**

Gebe kadınlarda hiçbir çalışma yürütülmemiştir. Flutemetamol (<sup>18</sup>F)'in üreme üzerindeki etkilerini araştırmak üzere herhangi bir hayvan çalışması yürütülmemiştir (Bkz. Bölüm 5.3).

Gebe kadınlarda yürütülen radyonüklidik prosedürler, fetusun da radyasyon dozu almasına yol açar. Bu nedenle, gebe kadınlarda sadece mutlak gerekli olan incelemeler, olası yarar, anne ve fetus üzerinde oluşacak riskin çok üstünde olursa yapılmalıdır.

### **Laktasyon dönemi**

Flutemetamol (<sup>18</sup>F)'in emziren annelerde süte geçip geçmediği bilinmemektedir. Emziren bir anneye radyofarmasötikler verilmeden önce, incelemenin emzirme döneminin sonuna kadar geciktirilmesi olasılığı düşünülmeli ve aktivitenin anne sütüne geçebileceği akılda tutularak en uygun radyofarmasötik seçilmelidir. Eğer uygulama şartsa, emzirmeye 24 saat ara verilmeli ve bu dönemdeki süt sağılarak atılmalıdır.

Enjeksiyondan sonraki ilk 24 saat boyunca infantla yakın temastan kaçınılmalıdır.

### **Üreme yeteneği/ Fertilité**

Fertilité ile ilgili bir çalışma yapılmamıştır.

### **4.7. Araç ve makine kullanımı üzerindeki etkiler**

VIZAMYL'in araç ve makine kullanımı üzerinde ya hiç etkisi yoktur ya da ihmal edilebilir düzeydedir.

Bununla birlikte, VIZAMYL geçici bir sersemliğe ve baş dönmesine yol açabilir. Bu nedenle, VIZAMYL uygulanmasını takiben, bu etkiler tamamen ortadan kalkıncaya kadar, hastaların araba ve kompleks makineleri kullanmaması veya potansiyel olarak tehlikeli olabilecek aktivitelerde bulunmaması konusunda uyarılması gerekir.

### **4.8. İstenmeyen etkiler**

#### Güvenlilik profili özeti

VIZAMYL'in genel güvenlilik profili, 831 gönüllüye uygulanması ile elde edilen verilere dayanmaktadır.

#### Advers reaksiyonların tablosu listesi

Sıklık dereceleri şu şekilde tanımlanır: çok yaygın ( $\geq 1/10$ ); yaygın ( $\geq 1/100$  ila  $< 1/10$ ); yaygın olmayan ( $\geq 1/1.000$  ila  $< 1/100$ ); seyrek ( $\geq 1/10.000$  ila  $< 1/1.000$ ); çok seyrek ( $< 1/10.000$ ) ve bilinmiyor (eldeki verilerden hareketle tahmin edilemiyor). Advers reaksiyonlar her sıklık grubunda azalan ciddiyete doğru sıralanmıştır.

**Tablo 2 Advers reaksiyonların listesi**

| <b>Sistem organ sınıflaması</b>                                     | <b>Yaygın</b>           | <b>Yaygın olmayan</b>  |
|---|-------------------------|--|
| <b>Bağışıklık sistemi hastalıkları</b>                              |                         | Anafloktoid reaksiyon  |
| <b>Psikiyatrik hastalıkları</b>                                     |                         | Anksiyete  |
| <b>Sinir sistemi hastalıkları</b>                                   |                         | Sersemleme<br>Baş ağrısı<br>Hipoestezi<br>Hipotoni<br>Disguzi<br>Tremor  |
| <b>Göz hastalıkları</b>   |                         | Gözlerde şişme   |
| <b>Kulak ve iç kulak hastalıkları</b>                               |                         | Vertigo  |
| <b>Kardiyak hastalıkları</b>  |                         | Palpitasyon  |
| <b>Vasküler hastalıkları</b>  | Flushing                | Solukluk   |
| <b>Solunum, göğüs bozuklukları ve mediastinal hastalıkları</b>      |                         | Dispne<br>Hiperventilasyon<br>Boğazda irritasyon   |
| <b>Gastrointestinal hastalıkları</b>                                |                         | Bulantı<br>Kusma<br>Dispepsi<br>Abdominal rahatsızlık<br>Oral rahatsızlık  |
| <b>Deri ve deri altı doku hastalıkları</b>                          |                         | Fasiyal hipoestezi<br>Prurit<br>Döküntü<br>Ciltte gerilmesi<br>Yüzde şişme   |
| <b>Kas-iskelet bozukluklar, bağ doku ve kemik hastalıkları</b>      |                         | Sırt ağrısı<br>Kaslarda sertlik<br>Kas iskelet ağrıları  |
| <b>Üreme sistemi ve göğüs hastalıkları</b>                          |                         | Eretil disfonksiyon  |
| <b>Genel bozukluklar ve uygulama bölgesine ilişkin hastalıkları</b> |                         | Göğüste rahatsızlık hissi<br>Sıcaklama<br>Asteni<br>Kırıklık<br>Anormal hissetme<br>Soğuk hissetme<br>İnfüzyon bölgesinde ağrı<br>Ödem<br>Ateş |
| <b>Araştırmalar</b>   | Kan basıncında yükselme | Kan glikozunda düşme<br>Kan laktat dehidrojenazında yükselme<br>Nötrofil sayısında yükselme<br>Solunum hızında artma                           |

İyonize radyasyona maruziyet kanser indüksiyonu ve herediter bozuklukların gelişme potansiyeli ile ilişkilidir. Önerilen maksimum aktivite olan 185 MBq flutemetamol (<sup>18</sup>F) enjekte edildiğinde etkili doz, yaklaşık 5.9 mSv'dir. Bu advers olayların ortaya çıkma olasılığının düşük olması beklenir.



### Seçilmiş advers reaksiyonların açıklaması

Aşağıda verilen şu advers reaksiyonlar, VIZAMYL'e veya ölüm 6.1'de verilen yardımcı maddelerden herhangi birine karşı ortaya çıkan hipersensitivitenin belirti ve bulguları olabilir: Gözde/yüzde şişme, solukluk, dispne, boğazda iritasyon, kusma, döküntü, prurit, ciltte gerilme, göğüste sıkışma hissi (Bkz.Bölüm 4.4)).

### Şüpheli advers reaksiyonların raporlanması

Ruhsatlandırma sonrası şüpheli ilaç advers reaksiyonlarının raporlanması büyük önem taşımaktadır. Raporlama yapılması, ilacın yarar/risk dengesinin sürekli olarak izlenmesine olanak sağlar. Sağlık mesleği mensuplarının herhangi bir şüpheli advers reaksiyonu Türkiye Farmakovijilans Merkezi (TÜFAM)'ne bildirmeleri gerekmektedir (www.titck.gov.tr; e-posta: tufam@titck.gov.tr; tel: 0 800 314 00 08; faks: 0 312 218 35 99).

## **4.9. Doz aşımı ve tedavisi**

Bir dozdaki flutemetamol (<sup>18</sup>F) miktarı düşük olduğundan, doz aşımının farmakolojik etkilere yol açması beklenmez. Radyasyonun aşırı dozu alınırca, hastaya absorbe olan dozun mümkün olduğunca azaltılması, radyonüklidin vücuttan sık idrar çıkışı ve defekasyonun artırılması yoluyla yapılmalıdır. Uygulanan etkili dozun hesaplanması da yardımcı olabilir.

## **5. FARMAKOLOJİK ÖZELLİKLER**

### **5.1. Farmakodinamik özellikler**

ATC kodu: V09AX04

Diagnostik radyofarmasötikler, santral sinir sistemi

### Etki mekanizması

Flutemetamol (<sup>18</sup>F), beyindeki β amiloid nöritik plaklara bağlanır.

*In vitro* olarak, flutemetamol (<sup>18</sup>F) beyindeki β-amiloid nöritik plaklara bağlanırken, nörofibriller liflere bağlanması ihmal edilebilir düzeydedir. Veriler, flutemetamol (<sup>18</sup>F)'in, birikmiş ve diffüz amiloid β artıklarını ve nöritik plakları işaretleyebildiğini düşündürür. Flutemetamol (<sup>18</sup>F)'in Abeta'nın çözünebilir formlarına bağlandığına dair bir kanıt yoktur.

*In vivo* olarak, yaşamlarının sonunda olan kişilerde, kortikal gri maddedeki flutemetamol (<sup>18</sup>F) alımı ile otopsi numunelerinde hem nöritik hem de diffüz plaklarda bulunan β amiloidi boyayan 4G8 anti amiloid antikoru kullanılarak bulunan toplam β amiloid yük arasındaki kantitatif korelasyon değerlendirilmiştir. *In vivo* koşullarda, flutemetamol (<sup>18</sup>F), sık olduğu takdirde, β-amiloid diffüz plakları saptayabilir. Flutemetamol (<sup>18</sup>F)'in diğer β-amiloid yapılarına veya diğer beyin yapılarına veya reseptörlere *in vivo* olarak bağlanıp bağlanmadığı henüz bilinmemektedir.

### Farmakodinamik etkileri

Flutemetamol (<sup>18</sup>F)'in VIZAMYL'de bulunan düşük konsantrasyonlarında tespit edilebilir bir farmakodinamik etkisi yoktur.

Flutemetamol (<sup>18</sup>F)'in beyne alımı ve dağılımı, farmakodinamiğini değerlendirmeyi amaçlayan özel bir çalışmada incelenmemiştir. Birbirine benzeyen 2 çalışmada (biri biyodağılım ve biri Faz II klinik çalışması), PET görüntülerde beynin en fazla incelenmiş alanlarındaki ortalama kantitatif alım değerleri, prelinik AD'li ve sağlıklı gönüllüler arasında farklı bulunmuştur.

### Klinik etkililik

Yaşamlarının sonunda olan 68 gönüllüde yapılan bir pivotal çalışma, flutemetamol ( $^{18}\text{F}$ )'in kortikal nöritik plak yoğunluğunu tespit etmedeki tanısal performansını değerlendirmeyi amaçlamıştır. PET sonuçları, hastanın otopsisinde önceden tanımlanmış olan 8 beyin bölgesinin kesitlerinde ölçülen nöritik plak yoğunluğu ile karşılaştırılmıştır. CERAD (Consortium to Establish a Registry for Alzheimer's Disease - Alzheimer Hastalığı Kayıt Oluşturma Konsorsiyumu) bölgeleri histopatoloji alanlarına dahil edilmiş fakat bu bölgelerle sınırlandırılmamıştır. Hastaların kognitif durumları tayin edilmemiştir. 68 hastada, körlenmiş görsel hasta seviyesindeki PET, körlenmiş 5 okuyucu tarafından yorumlanmış, çoğunluk okuma sensitivitesi %86 (%95 GA; %72-%95) ve spesifisitesi %92 (%95 GA; %74-%99) olmuştur.

Flutemetamol ( $^{18}\text{F}$ )'in  $\beta$ -amiloid birikimini tahmin etmedeki sensitivite ve spesifisitesi daha sonra ek bir çalışmada incelenmiştir. Bu çalışmada, elektronik olarak eğitim almış 5 körlenmiş farklı okuyucu, pivotal çalışmada sonrasında otopsi yapılan aynı 68 hastadan elde edilmiş görüntüleri yorumlamıştır. Pivotal çalışmadan elde edilmiş histopatoloji kullanılmıştır. Çoğunluk okuma sensitivitesi ve spesifisitesi sırası ile; %93 (%95 GA; %81-%99) ve %84 (%95 GA; %64-%96) olmuştur.

Pivotal çalışmanın hasta popülasyonunu arttıran otopsi yapılmış 38 hasta (yani toplam 106) içeren yeniden okuma çalışmasında, primer analizde orta sıklıktaki  $\beta$  amiloid nöritik plak yoğunluğu, çoğunluk okumasına dayanarak saptanmıştır (yani elektronik eğitimden sonra 5 okuyucunun 3'ü tarafından ulaşılan görüntü yorumu) ve sensitivite ve spesifisitesi sırası ile %91 (%95 GA; %82-%96) ve %90 (%95 GA; %74-%98) olmuştur. Orijinal olarak CERAD tarafından önerilmiş bulunan, 3 neokortikal bölgedeki maksimum nöritik plak tutulumuna dayanan gerçeklik standardı kullanılan bir sekonder analizde, sensitivite %92 (%95 GA; %83-%97) ve spesifite %88 (%95 GA; %71-%97) olmuştur.

Longitudinal bir çalışmada, klinik olarak amnestik hafif kognitif bozukluk tanısı (aMCI) almış 232 hastaya, başlangıçta flutemetamol ( $^{18}\text{F}$ ) PET görüntülemesi yapılmış ve hastalar 36 ay süreyle flutemetamol ( $^{18}\text{F}$ ) görüntüleme ile tanısal durumdaki değişiklik arasındaki ilişkinin değerlendirilmesi amacıyla takip edilmiştir. 232 hastadan 98'inin (%42) görüntüsü anormaldir (pozitif). Dahil edilen 232 hastadan 224'ü görüntüleme sonrasında bağımsız bir komite tarafından en az bir kez değerlendirilmiş ve analize dahil edilmiştir. 36 ay süreli takip döneminde, 81 (%35) hastada klinik AD ortaya çıkmıştır. Görüntülemesi pozitif olan ve en az bir komite değerlendirmesi yapılmış 97 aMCI hastasının 52'si (%54) 36 aydan sonra klinik olarak AD'ye dönüşmüş olarak sınıflandırılmış, buna karşılık görüntülemesi negatif ve en az bir komite değerlendirmesi olan 127 hastada bu sayı 29 (%23) olmuştur. 36 ayda, aMCI'dan AD'ye dönüşen 81 hastada, flutemetamol ( $^{18}\text{F}$ ) görüntülemenin bu dönüşümü belirlemedeki sensitivitesi %64'tür (%95 GA; %54-%75). Dönüşmeyen 143 hastadaki spesifisitesi %69'dur (%95 GA; %60-%76). Çoğunluk okumasına dayanarak pozitif ve negatif olasılık oranları sırası ile 2.04 ve 0.52'dir. Bu çalışmanın tasarımı, MCI durumundan klinik AD durumuna dönüşüm riskini tahmine izin vermez.

### Pediyatrik popülasyon

Bu ilacın kullanımının planlandığı hastalık veya durum sadece erişkinlerde ortaya çıkar. Bu nedenle EMA, pediyatrik grubun tüm alt grupları için flutemetamol ( $^{18}\text{F}$ ) ile yapılan çalışma sonuçlarının verilmesine zorunluluğunu kaldırmıştır. (Bkz. Bölüm 4.2).

## 2. Farmakokinetik özellikler

### Genel özellikler

#### Dağılım:

Flutemetamol ( $^{18}\text{F}$ ) enjeksiyondan sonra birkaç dakika içinde vücut içinde dağılır. 20 dakika sonra aktif madde flutemetamol ( $^{18}\text{F}$ )'in yaklaşık %20'si dolaşımda kalır, bu oran 180 dakikada %10'a düşer.

#### Organlara alımı:

Enjekte edilen dozun yaklaşık %7'si olan maksimum flutemetamol ( $^{18}\text{F}$ ) beyin alımı, uygulamadan sonra iki dakika içinde ortaya çıkar. Bunu ilk 90 dakikada (görüntülemeye başlamak için önerilen zaman) beyinden hızlı bir temizlenme izler, sonrasında daha kademeli bir atılım ortaya çıkar. Kümülatif aktivitenin en yüksek olduğu 5 organ/doku: ince bağırsak duvarları, karaciğer, mesane duvarı, üst kalın bağırsak duvarı ve safra kesesi duvarıdır.

Sağlıklı gönüllülerde serebral kortekste flutemetamol ( $^{18}\text{F}$ ) tutulumu düşüktür. En yüksek düzeyde tutulum ponsta ve diğer beyaz madde bölgelerinde olur. AD hastalarında kortikal bölgeler ve striatal bölgeler, kontrollerin kortikal bölgelerine göre anlamlı olarak daha yüksek alım gösterirler. AD hastalarında, kontrollerde olduğu gibi, ponsta ve diğer beyaz bölge alanlarında yüksek tutulum mevcuttur.

Flutemetamol ( $^{18}\text{F}$ )'in yaşayan insan beynindeki beyaz madde tutulumunun biyofiziksel temeli net olarak açıklanmamıştır. Radyofarmasötüğün beyin korteksinin lipid içeriğindeki çözünürlüğünün beyaz madde tarafından alınmasına katkıda bulunabileceği hipotezi düşünülmektedir.

#### Eliminasyon ve yarılanma ömrü:

Flutemetamol ( $^{18}\text{F}$ ), dolaşımdan hızla temizlenir (intestinal ve üriner sistem aracılığı ile). Enjeksiyondan sonra 20. dakikada plazmadaki radyoaktivitenin %75'i polar metabolitler halindedir. 180. dakikada bu oran %90'dır. Flutemetamol ( $^{18}\text{F}$ )'in eliminasyonu yaklaşık %37 oranında renal ve %52 oranında hepatobilyerdir. Görünür eliminasyon yarılanma ömrü 4.5 saattir, radyoaktif yarılanma ömrü ise 110 dakikadır.

### Hastalardaki karakteristik özellikler

#### Renal/hepatik yetmezlik

Renal veya hepatik yetmezliği olan hastalardaki farmakokinetik belirlenmemiştir.

### 5.3. Klinik öncesi güvenilirlik verileri

Geleneksel güvenilirlik farmakolojisi ve tekrarlı doz toksisite çalışmalarına dayanarak, klinik dışı veriler insanlar için özel bir tehlike ortaya koymamıştır.

Flutemetamol ( $^{18}\text{F}$ ), *in vitro* genotoksisite testlerinde bakteri ve memeli hücrelerinde pozitif bulunmuş, ancak yeterince yüksek dozlarda yapılmış 3 farklı *in vivo* çalışmada negatif çıkmıştır. Bu nedenle, klinik olarak ilişkili herhangi bir mutajenik potansiyelin büyük ihtimalle olası olmadığı kabul edilmiştir.

Flutemetamol ( $^{18}\text{F}$ ) ile hiçbir karsinogenisite ve üreme toksikolojisi çalışması yapılmamıştır.

## 6. FARMASÖTİK ÖZELLİKLER

### 6.1. Yardımcı maddelerin listesi

Sodyum dihidrojen fosfat dihidrat  
Disodyum hidrojen fosfat dodekahidrat  
Sodyum klorür  
Etanol anhidr  
Polisorbat 80  
Enjeksiyonluk su

### 6.2 Geçimsizlikler

Geçimsizlik çalışması yapılmamıştır bu nedenle bu ilaç diğer ilaçlarla karıştırılmamalıdır.

### 6.3. Raf ömrü

Sentezi takiben 10 saat

### 6.4 Saklamaya yönelik özel tedbirler

30°C'nin üstündeki sıcaklıklarda saklamayınız.

Radyoaktiflerin saklanması radyoaktif maddelerle ilgili ulusal düzenlemelerle uyumlu olmalıdır (Bkz.6.6).

### 6.5 Ambalajın niteliği ve içeriği

VIZAMYL, halobutil lastik tıpası ve alüminyum contası bulunan 10 ml'lik Tip I cam flakonlarda sunulmuştur.

VIZAMYL,10 ml'lik çoklu doz flakon, 1-10 ml çözelti içerir ve bu miktar referans tarihi ve zamanında 150-1500 MBq'e karşılık gelir.

Üretim prosesinin bir sonucu olarak bazı flakonların tıpası delinmiş olabilir.

### 6.6 Tıbbi üründen arta kalan maddelerin imhası ve diğer özel önlemler

İlacın flakondan çekilmesi aseptik koşullarda yapılmalıdır. Tıpa dezenfekte edilmeden flakon açılmamalıdır. Daha sonra çözelti, ya tek dozluk uygun bir koruyucu zırhı ve tek kullanımlık bir steril iğnesi bulunan bir enjektör veya otomatize uygun bir uygulama sistemi ile tıpa içinden çekilir. Flakonun bütünlüğü bozulmuşsa bu ilaç kullanılmamalıdır.

#### Genel uyarılar

Radyofarmasötiklerin kabulü, saklanması, kullanılması, nakliyesi ve atık işlemleri özel mevzuatına uygun olmalı ve gerekli izinler bulunmalıdır.

Radyofarmasötiklerin hazırlanması, gerek radyasyon güvenliği ve gerekse farmasötik kalite gerekliliklerini bir arada karşılayacak şekilde yapılmalıdır. Gerekli aseptik önlemler alınmalıdır.

VIZAMYL, pozitron yayan radyoaktif bir ilaçtır. Gamma ışınları oluşturmak üzere elektronlarla yıkılır ve klinik personel ve hastaların radyoaktif madde maruziyetini minimize etmek üzere, güvenilirlik önlemleri alınarak işlem görmelidir. VIZAMYL, özel bir eğitim ile kalifiye edilmiş ve

radyonüklidlerin kullanımı ve hazırlanması konularında deneyimli ve bu özellikleri ile uygun makamlarca radyofarmasötiklerin kullanımı için yetkilendirilmiş doktorlar tarafından veya bu doktorların kontrolü altında kullanılmalıdır. Mesanedeki radyasyon dozunu minimize etmek için VIZAMYL uygulamasının öncesinde ve sonrasında hidrasyon yapılarak sık idrara çıkılması sağlanmalıdır. Hastaların uygulama öncesinde ve sonrasındaki 24 saat boyunca sık idrara çıkması önerilmelidir.

Uygulama işlemleri, ilacın kontaminasyonu ve operatörlerin radyoaktiviteye maruziyet riskini en aza indirecek şekilde yapılmalıdır. Yeterli zırlama yapılması zorunludur.

Radyofarmasötiklerin uygulanması, eksternal radyasyon veya idrar, kusmuk sıçraması gibi kontaminasyonlar açısından diğer kişilere risk oluşturur. Lokal gerekliliklere uygun radyasyondan koruyucu önlemler alınmalıdır.

Tüm kullanılmayan ürün veya atık radyoaktif maddeler, “Tıbbi Atıkların Kontrolü Yönetmeliği”, “Radyoaktif Madde Kullanımından Oluşan Atıklara İlişkin Yönetmelik” ve “Ambalaj Atıklarının Kontrolü Yönetmeliği” kurallarına uygun olarak bertaraf edilmelidir.

Radyoaktif materyalin işlem görmesi hakkındaki normal güvenlik önlemleri alınmalıdır. Kullanımdan sonra radyofarmasötiğin hazırlanması ve uygulanmasında kullanılan tüm materyal, kullanılmayan materyal ve kapları da dahil olmak üzere, dekontamine edilmeli veya radyoaktif atık olarak değerlendirilmeli ve mevzuata uygun şekilde imha edilmelidir.

## **7. RUHSAT SAHİBİ**

Medicheck Nükleer Ürünler San. ve Tic. A.Ş.  
Alipaşa Mahallesi, Sadi Sok. No:34-1 34570 Silivri/İstanbul  
Tel: 212-716 53 45  
Faks: 212-716 53 51

## **8. RUHSAT NUMARASI**

2019/515

## **9. İLK RUHSAT TARİHİ / RUHSAT YENİLEME TARİHİ**

İlk ruhsat tarihi: 10/10/2019

Ruhsat yenileme tarihi:

## **10. KÜB'ÜN YENİLENME TARİHİ:**

## **11. DOZİMETRİ**

Tablo 2, OLINDA/EXM (Organ Level Internal Dose Assessment/Exponential Modeling-Organ Düzeyindeki İç Doz Değerlendirmesi/Ekspansiyon Modelleme) yazılımı kullanılarak hesaplanan dozimetreyi göstermektedir. Erişkinlerde intravenöz VIZAMYL enjeksiyonundan sonra tahmini radyasyon absorpsiyon dozları Tablo 2’de gösterilmiştir. Değerler, mesanenin 3.5 saatlik aralarla boşaldığı düşünülerek ve insan biyodağılım verileri göz önüne alınarak, OLINDA/EXM yazılımı ile hesaplanmıştır.

**Tablo 2 İntervenöz VIZAMYL enjeksiyonu ile absorbe edildiđi tahmin edilen radyasyon dozları**

| <b>Organ/Doku</b>           | <b>Absorbe edilen doz/uygulanan aktivite (mGy/MBq)</b> |
|-----------------------------|--|
| Adrenal                     | 0.013  |
| Beyin                       | 0.011  |
| Meme                        | 0.005  |
| Safra kesesi                | 0.287  |
| Kalp                        | 0.014  |
| Böbrekler                   | 0.031  |
| Karaciđer                   | 0.057  |
| Alt kalın bađırsak duvarı   | 0.042  |
| Akciđerler                  | 0.016  |
| Kaslar                      | 0.009  |
| Osteojenik hücreler         | 0.011  |
| Overler                     | 0.025  |
| Pankreas                    | 0.015  |
| Kırmızı kemik iliđi         | 0.013  |
| Cilt                        | 0.005  |
| İnce bađırsak               | 0.102  |
| Dalak                       | 0.015  |
| Mide                        | 0.012  |
| Testisler                   | 0.008  |
| Timus                       | 0.006  |
| Tiroid                      | 0.006  |
| Üst kalın bađırsak          | 0.117  |
| Mesane                      | 0.145  |
| Uterus                      | 0.025  |
| Diđer organlar              | 0.012  |
| <b>Etkili doz (mSv/MBq)</b> | <b>0.032</b>   |

70 kg ađırlıđındaki bir eriřkin için önerilen maksimum aktivite olan 185 MBq doz uygulanması ile elde edilen eriřkin etkili doz yaklařık 5.9 mSv'dir. Uygulanan 185 MBq aktivite için hedef organdaki (beyin) tipik radyasyon dozu 2.0 mGy'dir. Eđer PET prosedürünün bir parçası olarak eř zamanlı bir CT görüntüleme de yapılıyorsa, iyonize radyasyon maruziyeti, CT görüntülemede kullanılan düzenlemelere bađlı miktarlarda artacaktır.

Uygulanan 185 MBq aktivite için kritik organlar olan safra kesesi, mesane duvarı, üst kalın bađırsak duvarı, alt kalın bađırsak duvarı, ince bađırsak ve karaciđere alınan tipik radyasyon dozları sırasıyla; 53.1 mGy, 26.8 mGy, 21.6 mGy, 7.8 mGy, 18.9 mGy ve 10.5 mGy'dir.

## **12. RADYOFARMASÖTİKLERİN HAZIRLANMASINA YÖNELİK TALİMATLAR**

### **Hazırlama yöntemi**

Ambalaj kullanmadan önce kontrol edilmeli ve bir doz kalibratörü kullanılarak aktivite ölçülmelidir.

Özel hazırlama önlemleri için Bkz. Bölüm 6.6.

Flutemetamol (<sup>18</sup>F) dilüe edilmemelidir.

### **Kalite kontrol**

Çözelti, kullanılmadan önce gözle incelenmelidir. Sadece berrak, gözle görülebilir partikül içermeyen çözeltiler kullanılmalıdır.

Kullanılmayan ilaç veya atıklara yapılacak işlemler için Bkz. Bölüm 6.6.